

Ⅲ 各領域における最新MRI技術の臨床応用

9. 多核種 (X-nuclei) MRI の最前線

—— 初期臨床経験を中心に

齋田 司*¹ / 新藤 雅司*² / 中島 崇仁*¹*¹ 筑波大学医学医療系放射線診断・IVR学 *² 筑波大学附属病院放射線部

多核種 MRI

「MR7700」(フィリップス社製)(図1)は、6つの核種 (^1H , ^{31}P , ^{13}C , ^{23}Na , ^{19}F , ^{129}Xe) のイメージングを可能にする初めての臨床MRI機器である。高磁場スキャナ、コイル、シーケンス、およびソフトウェアの革新により、これまで問題となっていた多核種 (X-nuclei) MRIの信号対雑音比、空間分解能、画像取得時間などの課題が大幅に改善された。この機器の利用により、組織内の対象核種の分布を迅速に可視化・定量化することが可能となり、今後さまざまな病理状態の理解が深まると考えられる。

多核種 MRI 専用コイル

現時点では多核種イメージングには専用のコイルが必要であり、dual tuned head coil ($^{31}\text{P}/^1\text{H}$, $^{13}\text{C}/^1\text{H}$, $^{23}\text{Na}/^1\text{H}$), flex coil (^{31}P , ^{13}C , ^{23}Na) が開発されている。本稿では、当院の ^{23}Na 用のflex coilを用いた ^{23}Na -MRIの臨床

使用経験を報告する。 ^{23}Na -MRI用のflex coil (図2) のコイル本体のサイズは $308 \times 170 \times 34$ (幅×奥行き×高さ: mm) である。コイルから深さ7cm程度までの信号を画像化することが可能であり、当院でのファントム実験では、深さ5cmまでの信号は十分に画像化できることを確認している。よって、対象病変が7cm以内、できれば5cm以内にある場合に有用である。

図3に、クライオチューブに濃度を変えた生理食塩水を入れて撮像した ^{23}Na -MRIの結果を提示している。最上段から0.90%の生理食塩水(原液)→0.72%→0.54%→最下段0.36%と濃度を変更しているが、良好に信号が分離可能であることがわかる。

われわれは、主に婦人科腫瘍を対象として撮像を行っているため、事前に体格の小さい患者を選択し、MR7700で検査を行い、病変がコイルの対象範囲にある場合に ^{23}Na imagingを追加している。まず、標準的なMRIを用いて病変を確認し、それが体表のどの部位に近いかを特定し、コイルの最適な位置を決


定している。MRI本体で位置決めT2強調画像を撮像し(図4 a), その後 ^{23}Na imaging (b) を撮像する。解剖学的な評価がしやすいようにT2強調画像と ^{23}Na imagingのフュージョン画像を作成し(図4 c), 評価を行っている。本稿では、 ^{23}Na imagingとして、このフュージョン画像を供覧する。 ^{23}Na imagingの撮像方法にはturbo field echo (TFE) 法とbFFE (balanced fast field echo) 法の2種類があり、TFE法はより深部の信号取得、bFFE法はより表在の信号取得に適しているため、婦人科領域においてはTFE法を用いている。

臨床症例

図5に卵巣成熟奇形腫の症例を提示する。背側に液体成分(図5 a, b ←), 腹側に脂肪成分を有する腫瘤である。脂肪抑制T1強調画像では脂肪成分に一致する信号低下がある(図5 c, d ←)。 ^{23}Na imagingでは ^{23}Na 信号のみを画像

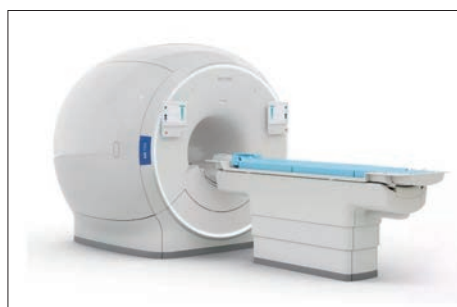

図1 MR7700

図2 ^{23}Na -MRI用のflex coil図3 生理食塩水の濃度別の ^{23}Na imaging結果