

ような、FLAIRでの流れに関連した現象による信号は、2D-FLAIRのみで描出可能である。また、脳脊髄液近傍の病変のうち、神経核内封入体病の孤発群では、下部小脳虫部外側にFLAIRにて対称性の高信号を呈することが報告されている²⁾。これらの疾患の描出は、Synthetic FLAIRが苦手とするものである。このほか、脳梗塞や偏頭痛における軟膜血管の拡張による脳溝の高信号も、FLAIRに特徴的な所見である³⁾。

2. AiCEの活用

FLAIRは撮像に時間がかかるため、短縮が可能か検討を行った(図3)。TR/TE=5000ms/100msではT1コントラストが大幅に低下し、橋の淡い異常信号が消失する(図3a中央)。それを、T2で補うためにTE=150msとしたところ、コントラストは改善するものの、全体の信号が低下するため粒状性が低下した(図3a右)。そこで、AiCEを適用すると、SNRの改善とともに視覚的にも粒状性が改善し、1分10秒の撮像でも診断に耐えうる画像となった(図3b右)。

内耳の造影T2強調FLAIRでは通常、造影剤静注後約4時間で外リンパが濃染するが、内リンパ水腫を来すメニエール病では、濃染しない内リンパの容積が増加する。そこで、外リンパが高信号・内リンパが低信号となるTI=2250msと、外リンパが低信号・内リンパが高信号となるTI=2050msの差分画像(HYDROPS像)を作成し、AiCEを適用したところ、拡張した内リンパが明瞭に描出された(図4)。

T2*強調画像

整形領域でよく用いられるT2*強調画像のマルチエコーは、複数エコーを収集し足し合わせる手法で、高いSNRとT2*強調コントラストが特長である。良好な白質/灰白質のコントラストが得られるほか、多発性硬化症の検出能がSEよりも良好と報告されている⁴⁾。そこで、マルチエコーT2*強調画像を用いてnigrosome-1を可視化できるか検討を行った(図5)。

nigrosome-1は、パーキンソン病ではドーパミン含有細胞の変性に伴い信号が

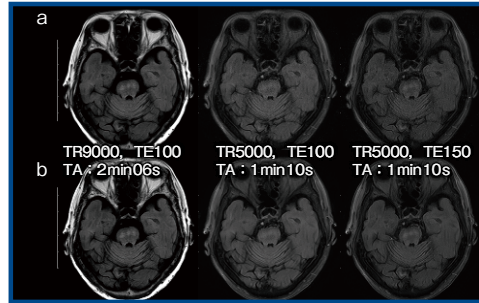


図3 AiCEによるFLAIRの撮像時間の短縮(多発性硬化症)

a: AiCEなし b: AiCEあり

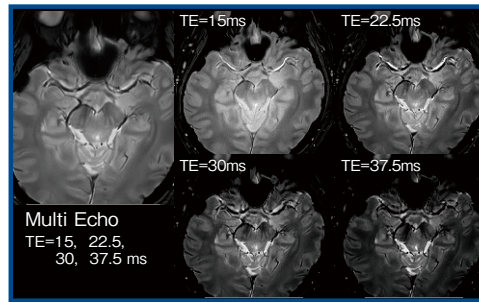


図5 マルチエコー T2*強調画像によるnigrosome-1の可視化(正常例)

不明瞭となる⁵⁾。3T MRIを用いても描出が難しいことが多いが、当院の正常例に対し、Vantage Centurianにてマルチエコーで撮像しAiCEを適用したところ、nigrosome-1がきわめて明瞭に描出された(図5左)。

拡散強調画像

1. 高b値撮像の有用性

拡散強調画像は、1.5T MRIでは $b=1000\text{ s/mm}^2$ 程度、3T MRIでは $b=2000\sim 3000\text{ s/mm}^2$ 程度の高b値にすることで、正常皮質のコントラストが低下し、病変の視認性が向上する。これにより、クロイツフェルト・ヤコブ病(図6)や脳梗塞などの病変の視認性が向上するほか、急性期病変の検出に優れるとする報告もある。また、T2 shine throughの影響が少ないため、静脈性梗塞のように拡散の上昇と低下が混在するような病態においても、拡散の解釈が容易であり、高b値での撮像はきわめて有用と考えている。

2. TEの影響

拡散強調画像のTEは拡散時間(TD)の長さに関連する。b値を高くするためには、グラディエント(勾配磁場)を大きくするかTDを長くするしかないが、TDを長くするとSNRが低下する。

Vantage Centurianでは、高い傾斜

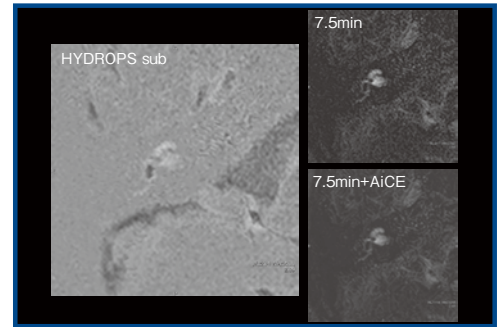


図4 内耳造影FLAIRによる内リンパ拡張の描出(メニエール病)

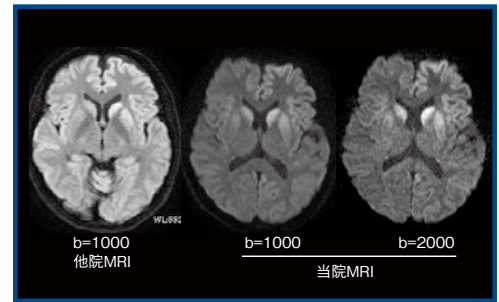


図6 高b値拡散強調画像によるクロイツフェルト・ヤコブ病の描出

磁場強度(Gmax)により、拡散強調画像にてTEを60台にまで短縮可能である。ただし、短すぎるTEではSNRの高い画像が得られるものの脳梗塞の信号が低輝度となり、逆にTEが90msを超えるとSNRが低下する。最大傾斜磁場強度が高い装置はパラメータ設定の自由度が高く、その特性を十分に理解した上で、病変をとらえるための至適なTEを検討し、臨床応用すべきであると考えられる。

まとめ

中枢神経領域のMR画像について述べた。忙しい臨床現場で省略されがちな冠状断像やFLAIR画像には重要な臨床情報が含まれているため、撮像時間の短縮により多少コントラストやSNRが低くなくても、撮像しておく方がよいと考える。

AiCEはさまざまなシーケンスに適用可能であり、短時間撮像での画質向上や微細な構造物の画質向上にも有用である。

参考文献

- 1) Kidoh, M., et al., *Magn. Reson. Med. Sci.*, 2019 (Epub ahead of print).
- 2) Sugiyama, A., et al., *Am. J. Neuroradiol.*, 38 (11) : 2100-2104, 2017.
- 3) Taoka, T., et al., *Am. J. Roentgenol.*, 176 (2) : 519-524, 2001.
- 4) Martin, N., et al., *Am. J. Roentgenol.*, 199 (1) : 157-162, 2012.
- 5) Schwarz, S.T., et al., *PLoS One*, 9 (4) : e93814, 2014.