

## 4次元で捉える嚥下イメージング

# 320列ADCTがもたらす嚥下評価の革新

稲本 陽子 藤田保健衛生大学医療科学部リハビリテーション学科

第17回・第18回共催 日本摂食・嚥下リハビリテーション学会学術大会が、2012年8月31日(金)～9月1日(土)の2日間、札幌市教育文化会館をはじめとする札幌市内4会場にて開催された。2日目に行われた東芝メディカルシステムズ(株)共催のランチョンセミナーでは、藤田保健衛生大学医学部リハビリテーション医学I講座の才藤栄一氏を座長に、藤田保健衛生大学医療科学部リハビリテーション学科の稲本陽子氏が、320列Area Detector CT (ADCT)を用いた嚥下評価について講演した。

当院では、2008年5月より320列ADCTを嚥下研究に導入し、従来、嚥下障害の評価に用いられてきた嚥下造影(VF)や嚥下内視鏡の課題であった、諸器官の形態動態の定量的計測をはじめ、誤嚥や喉頭内侵入の定量化、動的メカニズムの解明に取り組んできた。CTは、診断・評価において重要な要素である「発見性」「確認性」「記録・伝達性」に優れている。なかでも320列ADCT「Aquilion ONE/ViSION Edition」は、頭蓋底から頸部食道までの160mmの範囲のボリュームデータを0.275秒/回転のノンヘリカル撮影で得られ、連続撮影によって4次元嚥下動態を画像化できるなど、嚥下評価に用いるインパクトは大きい。なお、撮影線量は、逐次近似応用再構成技術“AIDR 3D”により低線量化が図られているが、さらなる検討が必要である。

### 嚥下評価におけるCTの有用性

320列ADCTにより得られた3D-CT像を、前後・上下方向など任意の角度から観察することで、嚥下にかかわる咽頭と喉頭の形態や、諸器官の位置関係を明らかにすることができる(図1)。連続撮影によ

る動画では、嚥下動態の詳細な観察が可能である(図2)。

また、腔表面を下方から上方に向けて観察することで、世界で初めて嚥下中の声帯の開閉をとらえることができ、咽頭閉鎖のメカニズム解明に役立っている(図3)。

### 再現性

CTによる嚥下評価の信頼性を確認するため、健常成人11名を対象に再現性についての検討を行った。同一被検者内の検討では、嚥下開始前の食塊保持の位置や、事象の開始順はほぼ同じであった。また、級内相関係数は、検者間で平均0.98、被検者内で平均0.76と高い値を示したことから、320列ADCTを用いた嚥下評価は、信頼性、再現性を得られる評価法であると言える。

### 姿勢調整

CTによる嚥下観察は、Chin downや頸部回旋など嚥下の臨床上よく用いられる姿勢調整の評価にも有用である。頭頸部屈曲によるChin downでは、3D-CT像を比較することで食塊の保持位置、腔表面の角度、形態の違いを明瞭に確認できるため、適切なChin downを明ら

かにすることができる(図4)。

また、頭部を左右に回旋して、非回旋側の梨状窩に食塊を通過させる頸部回旋では、3D-CT像を用いて梨状窩の部分のみを描出し、形態変化を計測することで、定量的な評価が可能となる。

### 喉頭閉鎖のメカニズム

320列ADCTにより声帯閉鎖が観察可能になったことから、嚥下中の声帯閉鎖、喉頭前庭閉鎖、喉頭蓋反転の3事象の正確な計測が可能となり、喉頭閉鎖の時間的関係が明らかとなった。

食塊の物性や量、年齢など異なる変数間での違いによる喉頭閉鎖について検討した。物性による嚥下動態の違いでは、とろみ水と比べ液体の方が速く咽頭に流入することや、液体の早期流入を予測して声帯がより早い反応を示していることなどが観察された(図5, 6)。また、量による変化では、食塊の量が増えるにつれ咽頭、食道への到達が速くなることから3D-CT像で観察された。健常被検者を若年・中年・高年群に分けた観察では、若年、中年、高年の順に嚥下時間が延長することが観察された。高年になるにつれて、咽頭収縮が弱くなるためと考えられる。

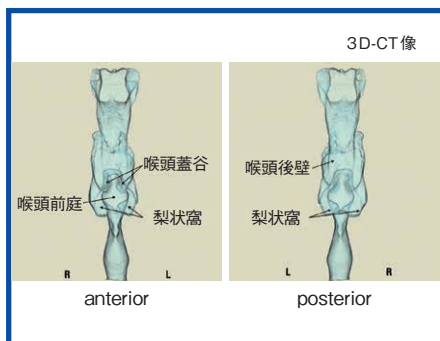


図1 咽頭と喉頭の形態(前後方向)

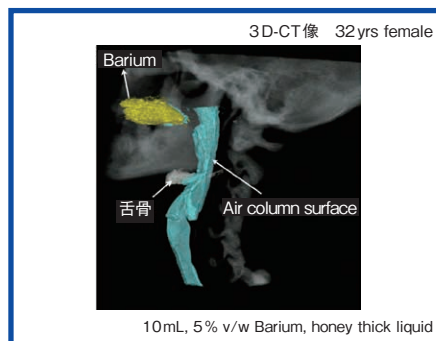


図2 3D-CTによる嚥下動態

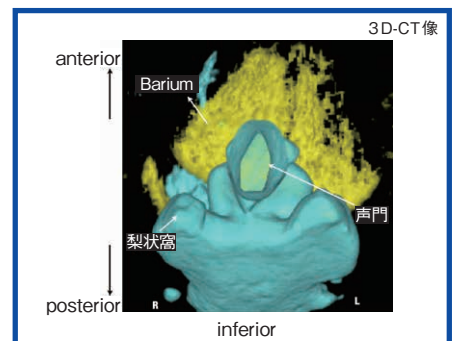


図3 下から声門をのぞいた嚥下動態

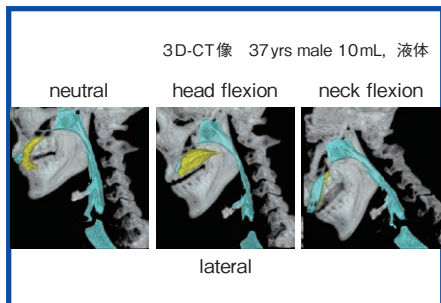


図4 Chin down (3D-CT像)

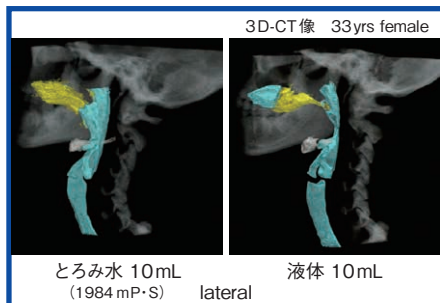


図5 ころみ水と液体の嚥下動態の比較

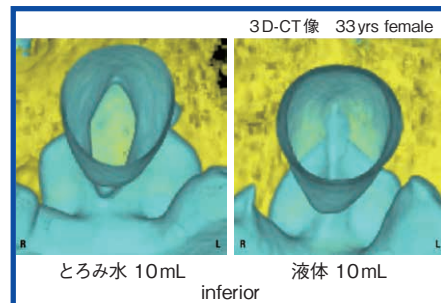


図6 ころみ水と液体の嚥下の声帯動態の比較

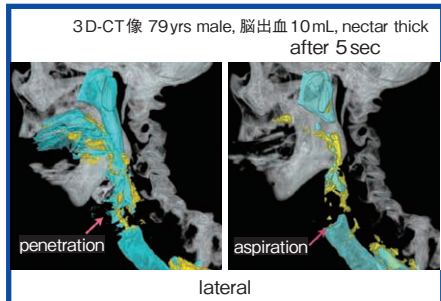


図7 嚥下後誤嚥

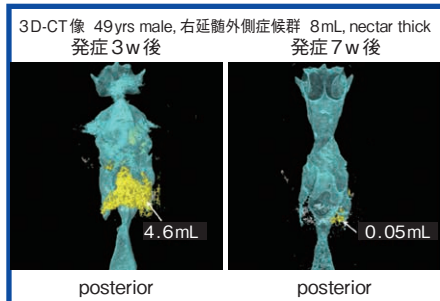


図8 リハビリテーション中の経時的変化

## 嚥下手技

嚥下手技についてCTを用いて検討した。同一被検者で通常嚥下、Supersupraglottic swallow (SSGS), Mendelsohn maneuverを3D-CT像を用いて評価したところ、SSGSでは、口腔内に食塊がある時点で声帯と喉頭前庭が閉鎖され、その後、食塊が咽頭を通過した。Mendelsohn手技では、舌骨が前上方に一定期間保持され、戻るのが観察された。また、それぞれの嚥下動態についての時間計測では、違いが明瞭に認められた。

## 誤嚥

誤嚥もCTで明瞭にとらえることが可能である。嚥下中誤嚥の症例(橋出血)は、喉頭前庭の閉鎖が不十分で、隙間に食塊が侵入し誤嚥となっている。また、嚥下後誤嚥の症例(脳出血)では、嚥下1施行目では明らかな誤嚥は認められなかったものの、5秒後の2施行目の最初のフレームで、1施行目で誤嚥していることが観察され(図7)、誤嚥の原因検討にCTが有用であることが示された。

## 嚥下関連筋群の動態

CTにより、嚥下関連筋群の定量的評価も可能となる。CTは筋の起始・停止

である骨の描出には優れるため、筋の起始・停止間の距離の変化を観察でき、その距離を計測することで、筋の短縮パターンを観察することができる。筋電図では評価が困難であった舌骨上筋群の後方筋群も観察可能な点が有用である。

## 咽頭収縮

咽頭収縮の体積変化の定量的評価にもCTは有用である。健常被検者の嚥下における咽頭腔、および食塊の体積変化を計測したところ、舌骨前上方挙上より先に咽頭腔が最大となり、食塊が咽頭を通過するとともに縮小する。食塊が食道を通過後、咽頭腔体積が再度拡張する。最大咽頭腔体積から最小咽頭腔体積を引き、最大咽頭腔体積で割った咽頭収縮率は、90%以上を示した。一方、嚥下障害患者では、咽頭腔体積が十分に縮小せず、食塊が最後まで残留しており、咽頭収縮率は健常例と比べて明らかに低値を示した。

## リハビリ中の経時的変化

咽頭腔体積計測を用いて、リハビリ中の経時的変化をとらえることができる。

右延髄外側症候群の症例では、発症3週間後の嚥下動態を見ると、梨状窩に残留が認められたが、リハビリを行った7週間後の嚥下動態では、残留体積の減少、咽

頭収縮率の改善が見られ、定量的にリハビリの効果を評価することができた(図8)。

## 病態解明

機能動態変化、諸器官のタイミング、咽頭腔体積などの定量的評価により、VFでは半定量的であった病態の解明も可能となる。

VF画像で咽頭残留が著明に認められた2症例の嚥下3D-CT像を比較したところ、1例は、麻痺側の咽頭収縮不全、上部食道括約筋(UES)の通過不全により、左梨状窩と右喉頭蓋谷に食塊が残留することが原因であり、もう1例は、食道が開いているにもかかわらず、咽頭収縮不全で食道に食塊を十分に送り込めず、梨状窩に残留してしまうためであることがわかった。3D-CT像で多方向から観察することで、同じ咽頭残留であっても異なる原因によるものと評価できることが明らかとなった。

## まとめ

嚥下評価に320列ADCTを用いることで、正確かつ定量的に評価でき、嚥下のメカニズムの解明や正確な診断が可能となる。それを土台とした病態の定量的評価が進めば、より効果的な摂食・嚥下リハビリテーションが実現できるであろう。

※詳細なレポートと動画をインナビネット(<http://www.innervation.co.jp>)でご覧いただけます。

稲本 陽子  
Inamoto Yoko

1999年南山大学卒業。日本聴能言語福祉学院で言語聴覚士の資格を取得し、2001年刈谷豊田総合病院に入職。2006年よりJohans Hopkins 大学に留学、2008年より藤田保健衛生大学医療科学部修士過程、2010年より医学部博士課程、同大学病院リハビリテーション部勤務、2011年より医療科学部にて講師を務める。